



**Universidad de Ciencias Médicas de Holguín.
Mariana Grajales Coello
Hospital Clínico Quirúrgico Lucía Iñiguez Landín**

Presentación de un paciente con Granulomatosis de Wegener

Autores:

Dra. Gloria Daylin Ruiz Borrero

Dra. Danay Legrà Cintra

Laura del Risco López

Dianet Carralero Sánchez

Mariaris Aguilera Pupo

2023

Presentación de caso

- Paciente femenina
- Edad 22 años
- Procedencia rural

Principales
síntomas:



- Tos con expectoración sanguinolento
- Debilidad generalizada
- Pérdida de peso

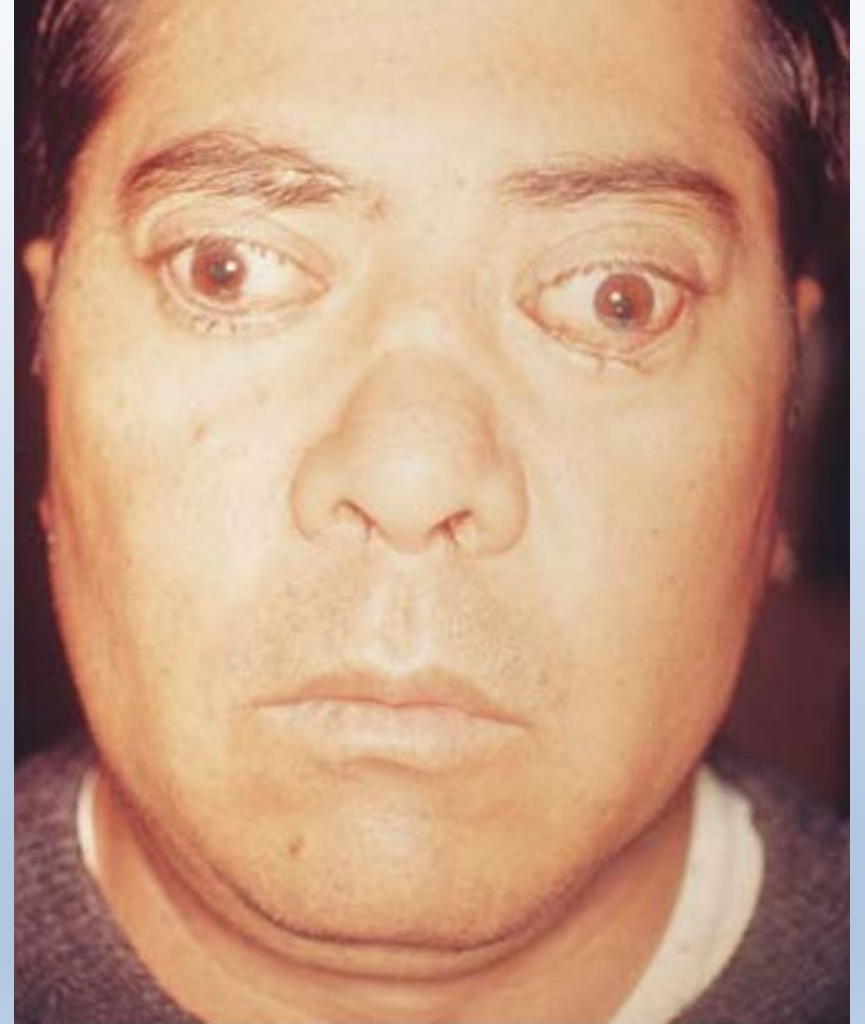

FIGURA 91.2. Paciente con granulomatosis de Wegener de larga evolución. Obsérvese la proptosis característica así como la peculiar deformidad del puente nasal por colapso secundario a destrucción.

Presentación de caso

ANTECEDENTES PERSONALES PATOLÓGICOS

Asma diagnosticada a los 7 meses de nacida, sin tratamiento actual, última crisis hace 2 años.

-Sinusitis crónica desde hace 3 años, tratada con antihistamínicos y antibióticos.

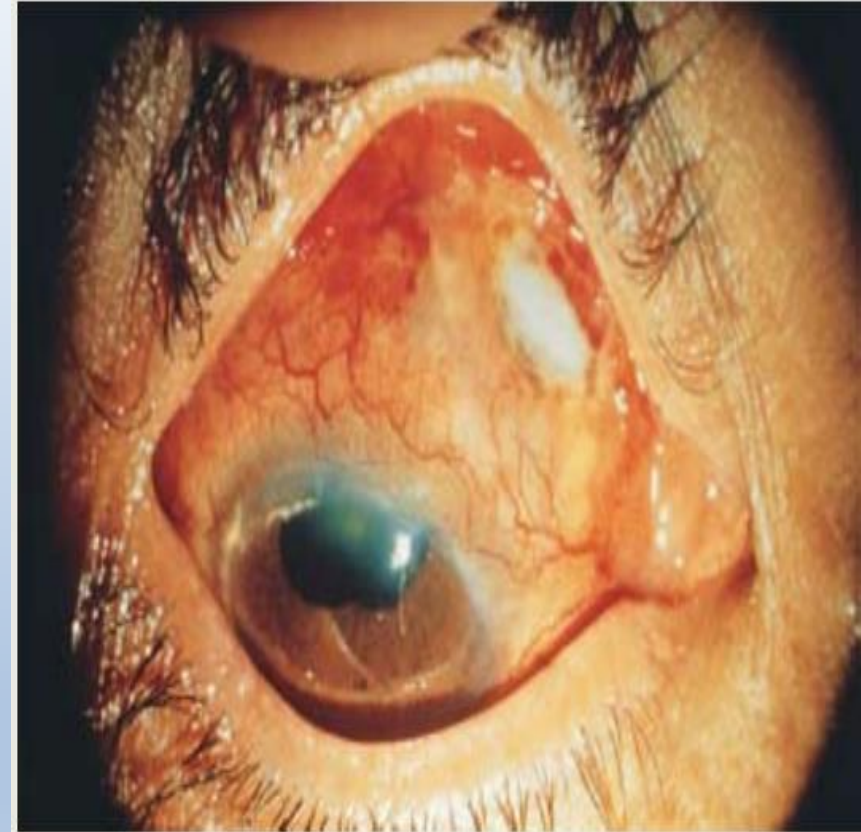


FIGURA 91.4. Escleritis nodular ulcerada grave en paciente con granulomatosis de Wegener (cortesía de Claudia Recillas-Gispert).

Presentación de caso

ANTECEDENTES

PERSONALES NO

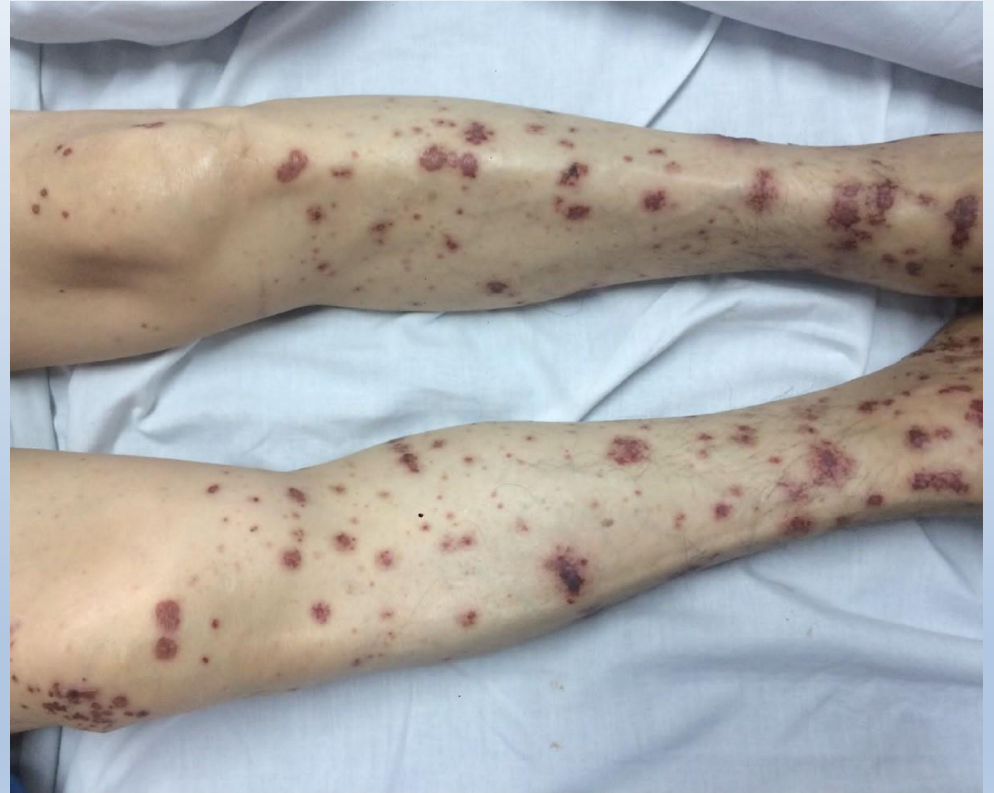PATOLÓGICOS

Niega tabaquismo, consumo
de alcohol y drogas ilícitas.

ANTECEDENTES

HEREDOFAMILIARES

Madre y padre: asma
bronquial.



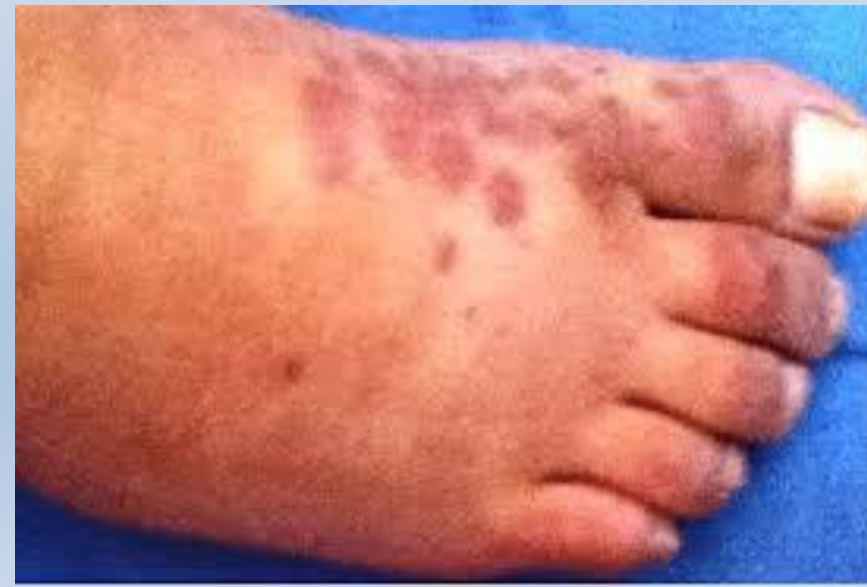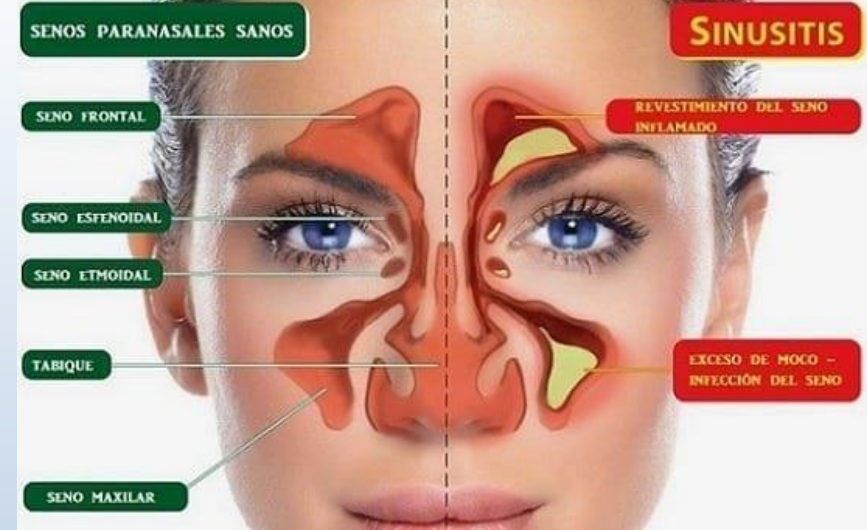
Presentación de caso

En el examen físico

- Piel:** cambios en la coloración de tegumentos y lesiones visibles en piel. Temp 38,2 grados.
- Ojos:** eritema conjuntival bilateral, disminución en la agudeza visual, diplopía y visión borrosa. pupilas isométricas reactivas a la luz, palidez en la mucosa palpebral.
- Nariz:** congestión nasal y rinorrea.
- Oídos.** conducto auditivo externo permeable con leve hipoacusia izquierda, no otalgia ni otorragia.
- Resp.** leve disnea, tos frecuente y expectoración sanguinolenta. Ausculta roncus bilateral, sin sibilancias.

Presentación de caso

- ❑ Cardiovascular: palpitations. Ruidos cardiacos con soplo mesosistólico III/VI de predominio en el foco aórtico, sin galope, no irradiado a cuello ni axila; sin frote pericárdico
- ❑ TCS: edema discreto de miembros inferiores.
- ❑ Genitourinario: dolor en región lumbar asociado a disuria y coluria.
- ❑ Muscular y esquelético: artralgia en hombros, rodillas, codos y tobillos. No se observan signos inflamatorios.
- ❑ Sistema nervioso: sin alteraciones.



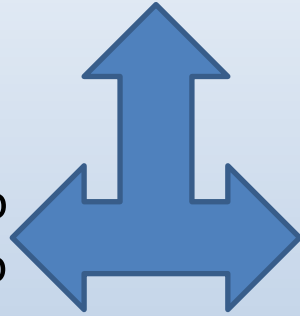
Presentación de caso

- ❑ El **hemograma completo reveló**, cifras de hemoglobina hasta 10.6g/l con leucos de $15.4 \times 10^9/L$
- ❑ **velocidad de eritrosedimentación globular:** 92mm/h
- ❑ **creatininas:** 190mmol/L
- ❑ **ANCA: Positivo**

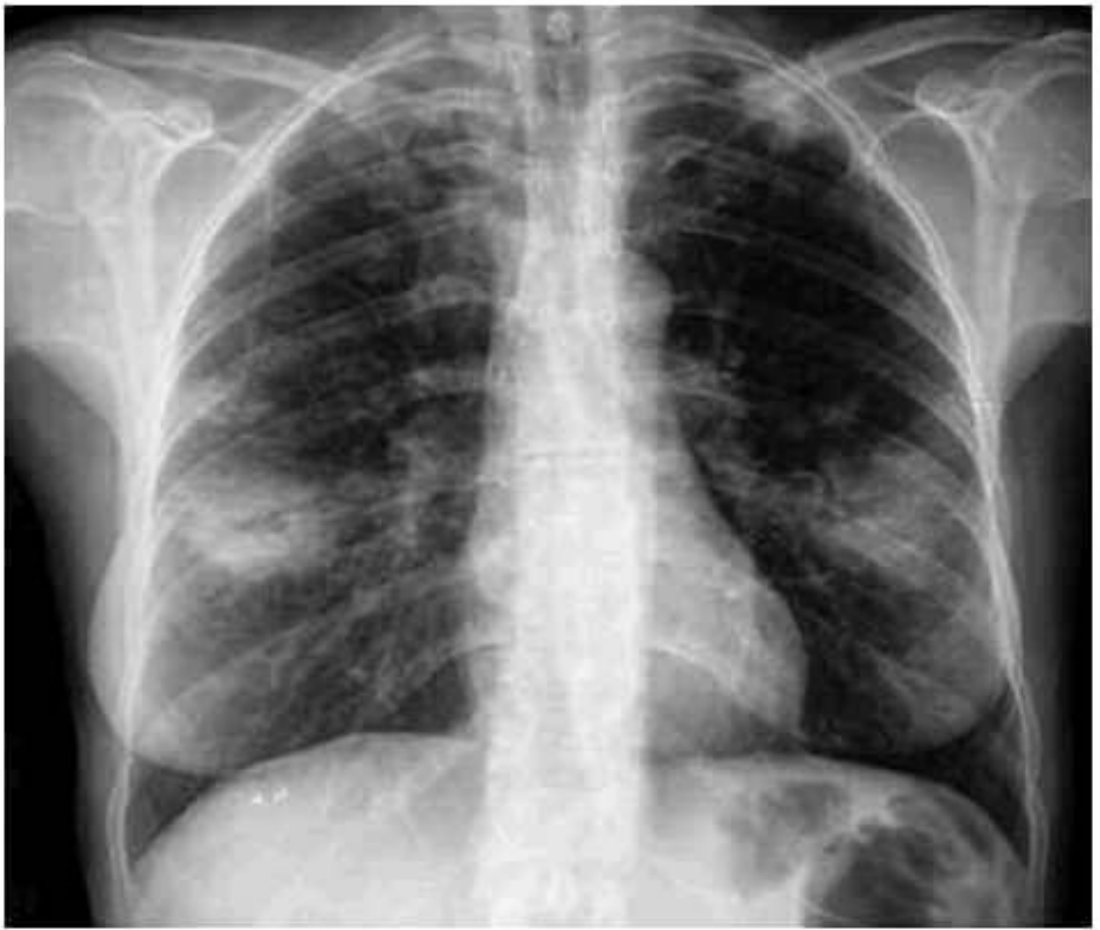Presentación de caso

Estudios Imagenológicos

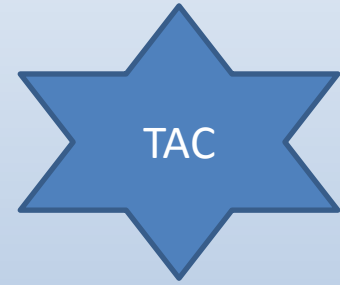
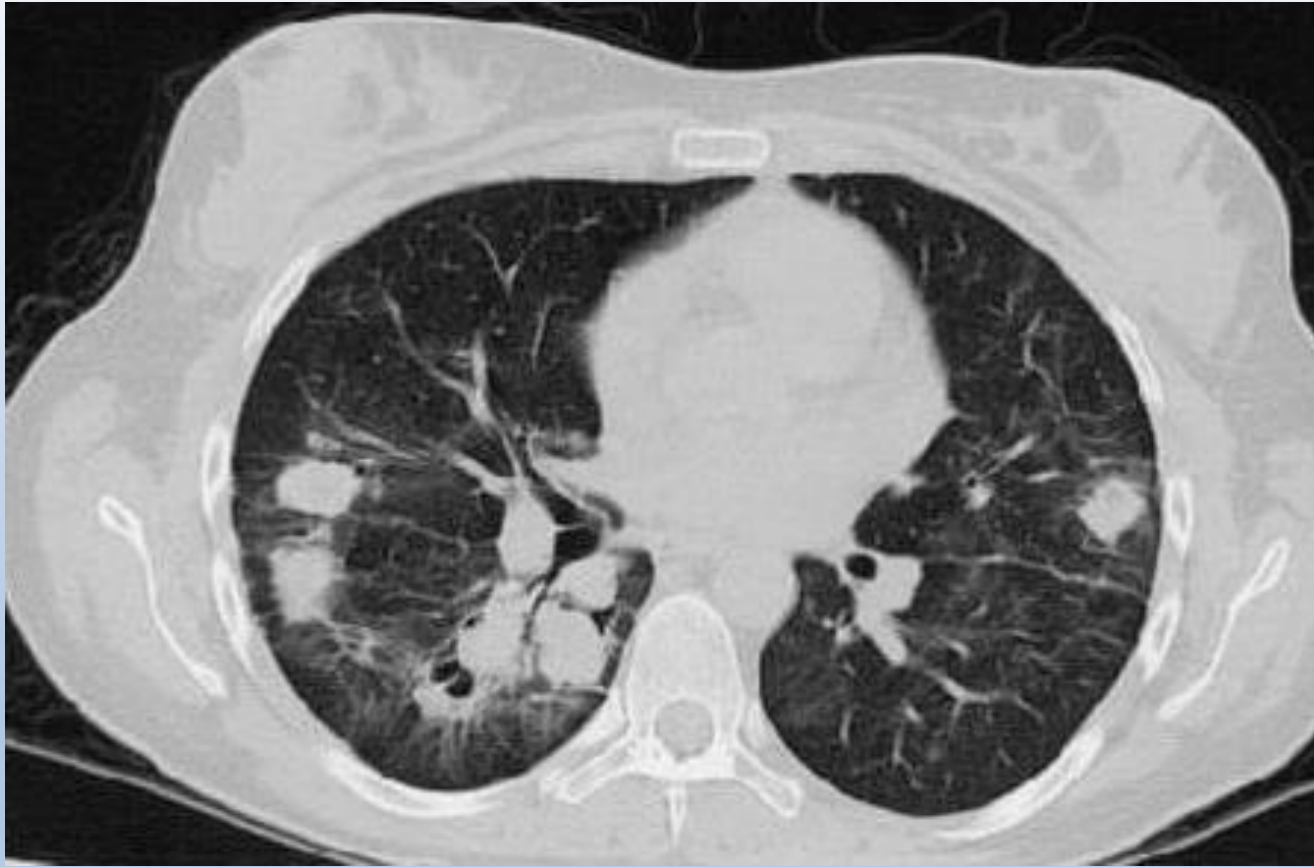
Rx de tórax: se identifica : infiltrado de tipo intersticial de predominio derecho parahiliar, en menor grado, este tipo de infiltrado se visualiza hacia la base pulmonar izquierda. No hay signos de lesiones nodulares , ni cavitaciones.



Tomografía Axial
Computarizada de tórax (TAC):
infiltrados nodulares en ambos
campos pulmonares
cavitación
En lóbulo superior derecho, tenue
patrón de vidrio
esmerilado posterobasal
derecho y crecimientos
ganglionares precarinales,
parahiliares y subcarinales.



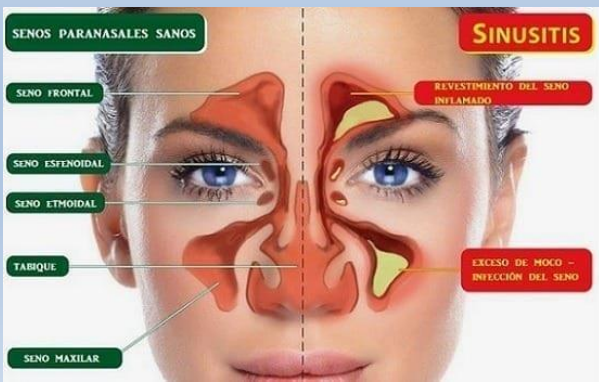
RX de
Tórax



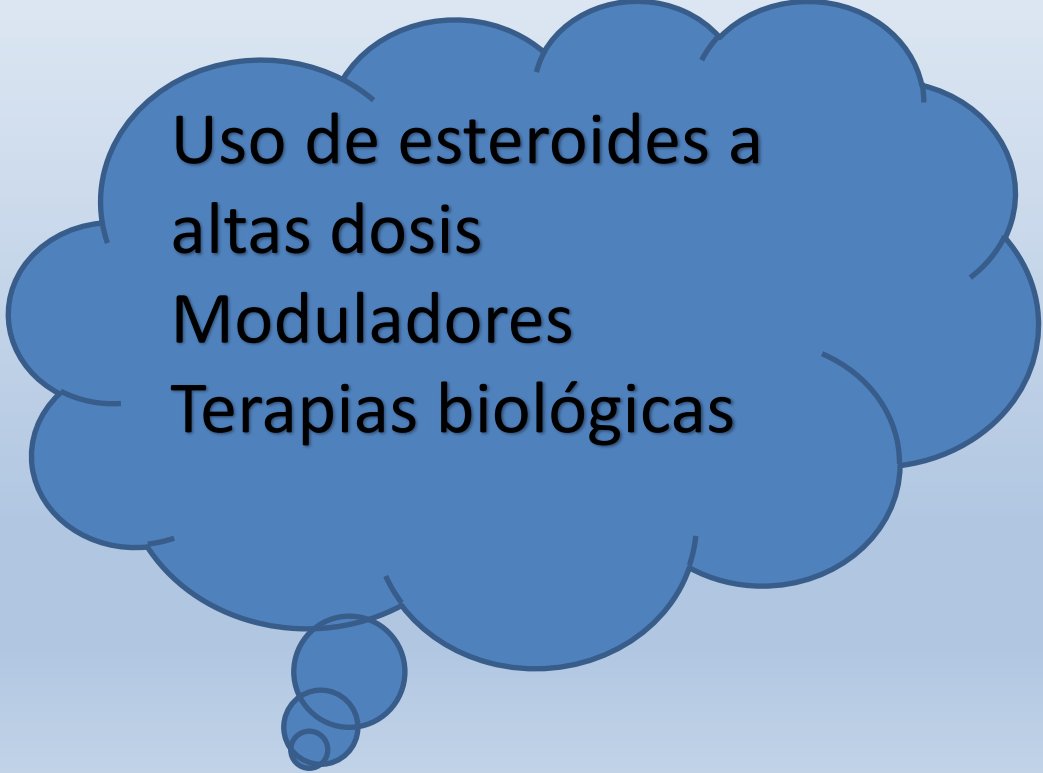
Presentación de caso.

Se interpreto como Granulomatosis de Wegener pues presenta manifestaciones cutáneas, lesiones vasculíticas ,compromiso sinusal , alteraciones pulmonares (nódulos y cavitación pulmonar) polipnea FR 22 ciclos por minutos ,compromiso renal glomerulonefritis proliferativa extracapilar difusa y vasculitis glomerular . Dentro de los analisis de laboratorio que corroboran el diagnostico ANCA positivo, eritrosedimentacion acelerada 92mm/h, conteo de plaquetas 533mm/h, creatinina en 190

Granulomatosis de Wegener



Presentación de caso. Conducta terapéutica



Uso de esteroides a
altas dosis
Moduladores
Terapias biológicas

Conclusiones